FACULTÉ DE MÉDECINE ET DE PHARMACIE DE LYON
Année scolaire 1897-98. — N° 4.

RECHERCHES ANATOMIQUES
ET PHYSIOLOGIQUES
SUR
L'INNERVATION DU CORPS THYROÏDE

THÈSE

PRÉSENTÉE
A LA FACULTÉ DE MÉDECINE ET DE PHARMACIE DE LYON
Et soutenue publiquement le 15 Novembre 1897
POUR OBTENIR LE GRADE DE DOCTEUR EN MÉDECINE
PAR

Eugène BRIAU
Né le 18 Octobre 1870, à Lyon
Interne des Hôpitaux (Concours 1892),
Préparateur de physiologie à la Faculté de Médecine (1891-1897).

LYON
ALEXANDRE REY, IMPRIMEUR DE LA FACULTÉ DE MÉDECINE
4, RUE GENTIL, 4

Novembre 1897

PERSONNEL DE LA FACULTÉ

MM. LORTET. . . . . Doyen.
LÉPINE . . . . . Assesseur.

PROFESSEURS HONORAIRES

MM. PAULET, BOUCHACOURT, CHAUVEAU, BERNE.

PROFESSEURS

Cliniques médicales.	MM. LÉPINE. BONDET.
Cliniques chirurgicales.	OLLIER. PONCET.
Clinique obstétricale et Accouchements	FOCHIER.
Clinique ophtalmologique.	GAYET.
Clinique des maladies cutanées et syphilitiques.	GAILLETON.
Clinique des maladies mentales.	PIERRET.
Physique médicale	MONOYER.
Chimie médicale et pharmaceutique.	HUGOUNENQ.
Chimie organique et Toxicologie	CAZENEUVE.
Matière médicale et Botanique	FLORENCE.
Zoologie et Anatomie comparée.	LORTET.
Anatomie	TESTUT.
Anatomie générale et Histologie.	RENAUT.
Physiologie.	MORAT.
Pathologie interne	TEISSIER.
Pathologie externe	AUGAGNEUR.
Pathologie et Thérapeutique générales	MAYET.
Anatomie pathologique.	TRIPIER.
Médecine opératoire.	POLLOSSON (M.)
Médecine expérimentale et comparée.	ARLOING.
Médecine légale	LACASSAGNE.
Hygiène.	BARD.
Thérapeutique	SOULIER.
Pharmacie	CROLAS.

PROFESSEURS ADJOINTS

Clinique des Maladies des Femmes.	LAROYENNE.

CHARGES DE COURS COMPLÉMENTAIRES

Clinique des Maladies des Enfants.	WEILL agrégé.
Accouchements.	POLLOSSON (A.) —
Botanique	BEAUVISAGE. —

AGRÉGÉS

MM.	MM.	MM.	MM.
BEAUVISAGE.	POLLOSSON (A.)	BOYER.	BARRAL.
CONDAMIN.	ROCHET.	VALLAS.	MOREAU.
CHANDELUX.	ROLLET.	SIRAUD.	CAUSSE, chargé des fonctions d'agrégé.
COURMONT.	ROQUE.	DURAND.	BORDIER —
DEVIC.	ROUX.	DOYON.	
GANGOLPHE.	COLLET.		

M. BEAUDUN, Secrétaire.

EXAMINATEURS DE LA THÈSE

M. MORAT, *Président*; M. PONCET, *Assesseur ;*
MM. ROLLET et DURAND, *Agrégés.*

La Faculté de médecine de Lyon déclare que les opinions émises dans les Dissertations qui lui sont présentées doivent être considérées comme propres à leurs auteurs, et qu'elle n'entend leur donner ni approbation ni improbation.

A MON PÈRE

M. le Professeur Morat m'a comblé de marques de bienveillance pendant les six ans où j'ai eu l'honneur d'être son préparateur; il a bien voulu me confier, pour ma thèse, ses idées et ses expériences personnelles; je le prie d'agréer l'assurance de ma respectueuse gratitude.

Depuis le début de mes études, M. le Professeur Poncet m'a témoigné une sollicitude précieuse qui me lie à lui. Je le remercie de me donner, en m'attachant à sa clinique, la facilité de lui prouver mon respectueux désir de lui être reconnaissant.

Envers M. Jaboulay j'ai contracté une foule de dettes dont je ne pourrai jamais m'acquitter ; il a bien voulu m'associer à quelques-unes de ses recherches; il m'a, en maintes occasions, témoigné une affectueuse confiance dont je m'honorerai toujours.

Blessé ou malade, j'ai pu apprécier les soins éclairés de mes maîtres: les professeurs Renaut, Teissier et

Gayet et de MM. Mouisset et Roque : c'est au double titre de patient et d'élève que je les remercie. J'ajouterai des remerciements spéciaux à M. Renaut qui a bien voulu revoir par lui-même tout ce qui a trait à l'histologie, dans mon travail.

Je m'honore aussi d'avoir été l'interne ou l'externe de MM. Bondet, Carrier, Augagneur, Vinay, Gangolphe, Auguste Pollosson et Albertin qui m'ont prodigué des marques d'intérêt.

Je voudrais enfin nommer tous mes collègues. Je quitte la vie commune et l'internat avec chagrin : j'espère que les séparations inévitables ne seront pas complètes et que nos amitiés iront s'affermissant encore. Nous saurons retrouver de temps à autre la belle gaieté du Tiercelet et de la salle de garde.

Ce présent travail m'a donné l'occasion d'apprécier le dévouement et la science de mon collègue Ch. Bonne. Il a pris la plus grande part à la confection de la partie histologique de ma thèse ; j'ai abusé de son érudition bibliographique et de son talent de traducteur. Il sait qu'il peut compter sur mon amitié et ma gratitude.

RECHERCHES ANATOMIQUES

ET PHYSIOLOGIQUES

SUR

L'INNERVATION DU CORPS THYROÏDE

INTRODUCTION

Voici comment nous avons cru devoir diviser notre travail : un premier chapitre nécessaire, c'est l'exposé des notions anatomiques personnelles ou bibliographiques que nous possédons sur la question *anatomie macroscopique* et *microscopique* (chapitre Ier). La physiologie occupe les deux chapitres suivants : en effet, le corps thyroïde qui, par définition adoptée, est une glande vasculaire sanguine, doit être considéré au point de vue *glandulaire* (chapitre II) et *vaso-moteur* (chapitre III). Notre plan physiologique a consisté à interroger — ou par la section — ou par l'excitation *(électrique,* extemporanée ; *traumatique*, durable) les divers nerfs du cou, pneumogastrique, récurrent et sympathique, qui peuvent fournir à l'organe. A l'histologie nous demandons si ces procédés provoquent des

modifications glandulaires (chapitre II); à la pléthismographie, s'il y a des modifications vaso-motrices (chapitre III).

Enfin les conclusions de nos expériences nous ont paru autoriser quelques applications cliniques, à propos de la sympathicotomie de Jaboulay dans le goitre exophtalmique (chapitre IV).

CHAPITRE PREMIER

ANATOMIE MACROSCOPIQUE

Avant d'exposer nos expériences et les conclusions qu'elles comportent, il est indispensable de passer en revue les données anatomiques actuellement acquises sur l'innervation du corps thyroïde. Cette innervation doit être étudiée en dehors et à l'intérieur de l'organe : le premier point, qui aurait pour notre sujet une importance plus considérable, n'est exposé que d'une façon contradictoire et vague dans tous les ouvrages classiques et dans toutes les monographies que nous avons pu consulter. La complication du réseau nerveux qui se rend à la glande, son intrication intime avec le système artériel, ne permettent pas, par des moyens anatomiques seuls, de remonter d'une façon sûre à ses sources : c'est là un rôle dévolu à l'investigation physiologique; par nos expériences, nous espérons contribuer à en donner la démonstration.

Par contre, l'innervation intime du corps thyroïde a donné lieu à des travaux importants que nous chercherons à synthétiser. Les techniques histologiques nouvelles semblent rendre en effet plus accessible et plus séduisante l'étude des ultimes ramifications nerveuses que celle des rameaux justiciables du scalpel.

Trajet extra-glandulaire des nerfs thyroïdiens. — Ces nerfs thyroïdiens pénètrent dans la glande avec les rameaux terminaux des artères, constituant avec ceux-ci deux groupes ou deux pédicules, l'un supérieur et l'autre inférieur. Il est facile de constater leur présence par la dissection simple ou aidée de l'acide acétique suivant la méthode de Peremeschko[1]. Avec Bonne nous avons étudié par l'acide osmique et les faibles grossissements les pédicules vasculaires des corps thyroïdes du chien et du lapin, sujets de nos diverses expériences. Mais s'il est facile de constater la présence de ces nombreux filets nerveux juxta-glandulaires, il est à peu près impossible, vu leurs anastomoses et leur tendance plexiforme, de les suivre tous jusqu'à des troncs nerveux catalogués. Du pédicule inférieur (artère thyroïdienne inférieure) qui est le plus riche, quelques filets importants se rendent très manifestement au tronc cervical du grand sympathique, surtout au ganglion moyen[2] (Léon Frédéricq).

Le grand sympathique est-il la source nerveuse unique de la glande? A part Frédéricq et Sappey, les auteurs ont des opinions plus compliquées. De nombreux filets viendraient du pneumogastrique : Cruveilher, Debierre, etc. les mentionnent brièvement. Berres, cité et mis en doute par Testut, Debierre et Frédéricq, aurait vu des filets nés de l'anse de l'hypoglosse. Le laryngé externe et le récurrent fourniraient également à l'innervation de la glande : Legendre (thèse Paris 1862) ; Bérard, dans sa thèse (Lyon 1897),

[1] Voir Berger, in *Archives générales de médecine*, 1874.
[2] Léon Frédéricq, in *Dict. des Sciences médicales*, 1887.

dit avoir vu à l'amphithéâtre, chez un sujet porteur d'un goitre charnu, de volume moyen, un filet nerveux du volume du récurrent partant du pneumogastrique gauche, recevant quelques anastomoses du grand sympathique et allant couvrir de ses ramifications nombreuses la capsule du lobe gauche. Dans le récent traité de Poirier, on trouve indiquées brièvement ces diverses sources nerveuses, suivies de cette conclusion que, pour l'auteur, il ne s'agit probablement que de trajets empruntés, le grand sympathique fournissant seul la glande.

Nous avons trouvé dans la littérature allemande trois monographies sur la question : il s'agit des travaux longs et minutieux de Führ, Drobnick et Lindemann.

Dans son mémoire [1] sur l'extirpation expérimentale du corps thyroïde, Ferdinand Führ étudie l'anatomie nerveuse de la glande [2]. Il se propose de démontrer que malgré l'opinion de quelques chirurgiens et celle de Kaufmann, les accidents consécutifs à la thyroïdectomie sont indépendants des lésions nerveuses concomitantes. Seul parmi les expérimentateurs, Kaufmann soutient cette opinion, et l'on sait (Gley) [3] qu'il avait extirpé la glande sous-maxillaire aux lieu et place de la thyroïde

Führ étudie le trajet des récurrents chez le chien. Il montre qu'ils sont gros et faciles à voir ; qu'en aucun point de leur trajet ils n'ont de rapports de contiguïté avec le corps thyroïde *et qu'ils ne lui fournissent aucun*

[1] *Arch. für experiment. Pathol. und Pharmak.*, vol. XXI (387-460).

[2] Page 417 du mémoire.

[3] Gley, Critique des recherches sur la physiologie de la thyroïde (*Arch. de physiologie*, p. 391, 1892).

rameau[1]. En pratiquant la thyroïdectomie, on ne saurait donc les blesser.

Voici, pour lui, comment se comporte le nerf laryngé supérieur : Avant d'entrer dans le larynx, il donne un rameau externe qui, descendant sur la surface externe du cartilage thyroïde, se divise en arrière des muscles sterno-thyroïdiens en un certain nombre de branches. Parmi celles-ci, deux vont au corps thyroïde, l'une directement, l'autre en contribuant à former les plexus péri-artériels avec les filets sympathiques.

Le premier nerf cervical qui, chez le chien, correspond par ses destinations diverses à la branche descendante de l'hypoglosse, chez l'homme, fournit quelques rameaux à la thyroïde, rameaux qui ont des trajets inconstants.

Enfin le glosso-pharyngien donnerait un rameau qui, après une forte anastomose avec le ganglion cervical supérieur du sympathique, viendrait se diviser sur le bord postérieur du cartilage thyroïde en plusieurs filets : les uns pénètrent dans le larynx avec le récurrent, les autres contribuent à la formation des plexus thyroïdiens péri-artériels.

En résumé, pour Führ, la thyroïde serait richement innervée, aussi les manifestations de douleur des animaux non narcotisés sont-elles très prononcées, surtout pendant les manipulations sur le hile vasculaire (art. « thyroïdienne supérieure ». (Fig. 1.)

En est-il de même chez l'homme ? Beaucoup de chirurgiens n'accordent à la glande que des plexus vasculaires.

[1] On verra que, pour les auteurs suivants et que, d'après nos dissections personnelles, le récurrent, au contraire, fournit à la glande des rameaux constants,

Billroth, et Führ pense qu'il est dans le vrai, la considère aussi comme très richement innervée.

Drobnick, étudiant l'anatomie topographique de la région thyroïdienne, à propos du manuel opératoire des diverses

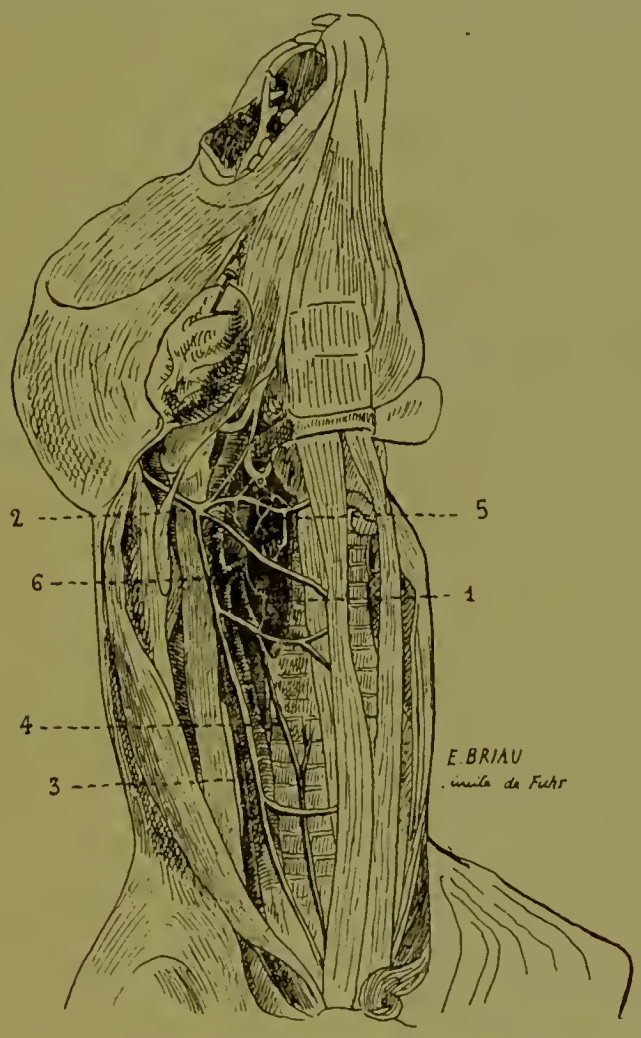

Fig. 1. — Région thyroïdienne chez le lapin, suivant Führ.

interventions possibles sur cet organe, signale des rapports importants entre l'artère thyroïdienne inférieure et le cordon cervical du sympathique. La gaine, qui entoure le nerf à la région supérieure du cou, diminue progressivement à mesure qu'on descend ; à sa partie moyenne, cette

gaine a perdu toute autonomie et s'épuise en lamelles qui ont des destinations diverses. C'est à ce niveau que l'artère thyroïdienne inférieure, s'incurvant en dedans pour atteindre la glande, croise le nerf : elle se trouve alors à peu près directement en contact avec sa face antérieure. Fréquemment le point de croisement coïncide avec le ganglion cervical moyen : dans ce cas, le ganglion se trouve divisé en deux petites masses réunies par deux cordons courts : ceux-ci constituent une sorte de boutonnière où l'artère s'engage.

C'est autour de cette dernière que se trouvent réunis, confondus et plus ou moins anastomosés les principaux rameaux nerveux qui vont à la glande. Ces plexus artériels vaso-moteurs sont alimentés : par un rameau important parti du ganglion moyen ou du deuxième nerf cardiaque ; par une branche du laryngé externe, enfin par des filets naissant du rameau communicant qui unit le premier nerf cardiaque au laryngé externe (Drobnick, Topogr. anat. Stüdien über dem Halssympathicus, *Arch. für Anat. und Physiol.*, 1887).

Dans un travail plus récent (1891), W. Lindemann, de Moscou, décrit un filet, découvert par lui, et qui viendrait du récurrent. Tel serait suivant cet auteur le résumé de l'innervation du thyroïde : d'abord le système plexiforme péri-artériel venant du sympathique cervical ; puis deux nerfs, qui pénétrerait dans la glande : l'un provenant du laryngé supérieur (découvert par Henlé [1]) suit le chemin de l'artère thyroïdienne supérieure, l'autre serait constitué par un filet de 2 à 3 centimètres de longueur

[1] *Arch. f. exper. Path. und Pharmakologie*, vol. XXI.

qui, né du récurrent au niveau du deuxième ou troisième cartilage de la trachée, s'anastomoserait par une courte bifurcation avec le plexus œsophagien. Arrivé près de la glande, ce rameau se divise en deux ramifications terminales qui pénètrent par le bord latéral dans la capsule (fig. 2).

Lindemann signale un cas d'atrophie de la partie gauche

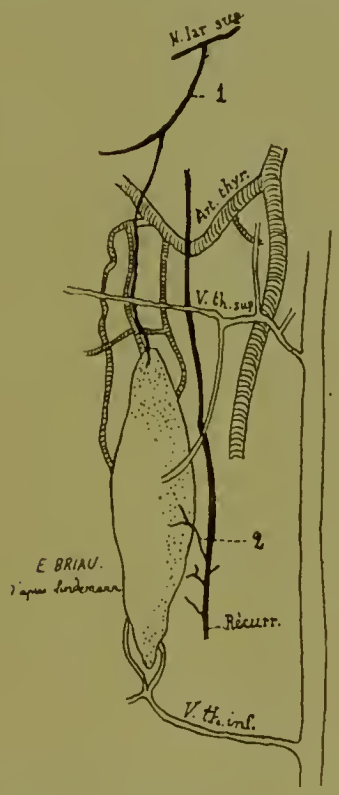

Fig. 2. — Schéma de l'innervation du corps thyroïde suivant Lindemann.

de la thyroïde, chez l'homme, après atrophie partielle du récurrent, consécutive à un anévrisme de l'aorte (cas de Hale White [1]), et l'opinion de Horsby [2] qui considère ce filet venu du récurrent comme le nerf trophique de la glande. Mais il fait remarquer que personne n'a signalé

[1] *Brit. med. Journ.*, 1885.
[2] *Lancet*, 1887.

sa présence avant lui. Ce nerf ne contient que des fibres amyéliniques.

Le rameau né du laryngé supérieur semble uniquement vaso-moteur à en croire les expériences positives de Durdufi[1] et de Pruss[2] qui purent produire l'hyperémie de la glande par la faradisation de ce nerf.

Comme trajet (voir fig. 2), le nerf atteindrait l'artère thyroïdienne au moment où elle donne ses trois branches à la glande, et suivrait ensuite le même trajet que la branche moyenne. Sa longueur serait de 7 centimètres. Il ne contiendrait aussi que des fibres amyéliniques.

Awtokratow[3] mentionne encore des rameaux fournis par la branche descendante de l'hypoglosse. Lindemann, qui a cherché souvent ces filets, n'a jamais pu les découvrir.

Nous avons essayé de vérifier par nos dissections personnelles les affirmations diverses, et quelquefois contradictoires de ces trois auteurs. Sur nos animaux d'expérience, chien et lapin, il ne nous a pas été possible d'obtenir des résultats précis. Il en a été autrement chez l'homme.

Nous avons pu, chez l'adulte, suivre très facilement et d'une façon constante le rameau venu du laryngé supérieur et signalé par Henlé. Le laryngé supérieur, né de la portion interne et inférieure du ganglion plexiforme passe en avant du ganglion cervical supérieur du sympathique, auquel *il est uni par deux rameaux communicants très nets.* De là il va s'accoler à l'artère thyroïdienne supérieure, après avoir croisé la face postérieure de la carotide

[1] *Sur la maladie de Basedow* (thèse de Moscou, 1882).
[2] *Przeglad Akarski*, 1888.
[3] *Wratsch*, 1887.

primitive au-dessous de sa bifurcation. Uni à l'artère thyroïdienne supérieure, il subit les mêmes divisions qu'elle : après avoir fourni le laryngé externe, il donne des filets thyroïdiens importants, assez gros, faciles à suivre, et un filet au constricteur inférieur du pharynx.

Nous avons vu aussi les filets fournis par le récurrent. Au moment où ce nerf, caché sous la masse thyroïdienne, s'apprête à perforer le constricteur inférieur du pharynx, il abandonne à la glande deux ou trois filets, également assez volumineux. Nous les avons suivis dans l'intérieur du parenchyme, assez loin pour n'avoir plus de doutes sur leur destination. Nos dissections *chez l'adulte* reproduisent donc, d'une façon constante, le schéma de Lindemann. Quant aux rameaux venus de la branche descendante de l'hypoglosse (Berres et Awtokratow), du premier nerf cervical chez le chien (Führ), du glosso-pharyngien (Führ), nous n'avons pas réussi à les découvrir.

C'est *chez le fœtus* que nous avons cherché à étudier les plexus sympathiques ; leur caractéristique semble être la richesse des rameaux et l'inconstance de leur disposition. La figure 3 dessinée par nous d'après une de nos préparations en donnera pourtant une idée nette. On voit que l'artère thyroïdienne inférieure est le rendez-vous principal de tous ces rameaux qui constituent autour d'elle un riche plexus. Ils viennent du sympathique par un trajet qui peut être fort long. Quelques-uns partent directement du ganglion cervical supérieur. La plupart quittent à des hauteurs diverses les nerfs cardiaques, et affectent entre eux des rapports à tendance plexiforme bien avant d'atteindre l'artère. Enfin les ganglions moyen et inférieur fournissent aussi des rameaux importants. L'un, très net

dans la préparation reproduite, court longtemps parallèlement à l'artère.

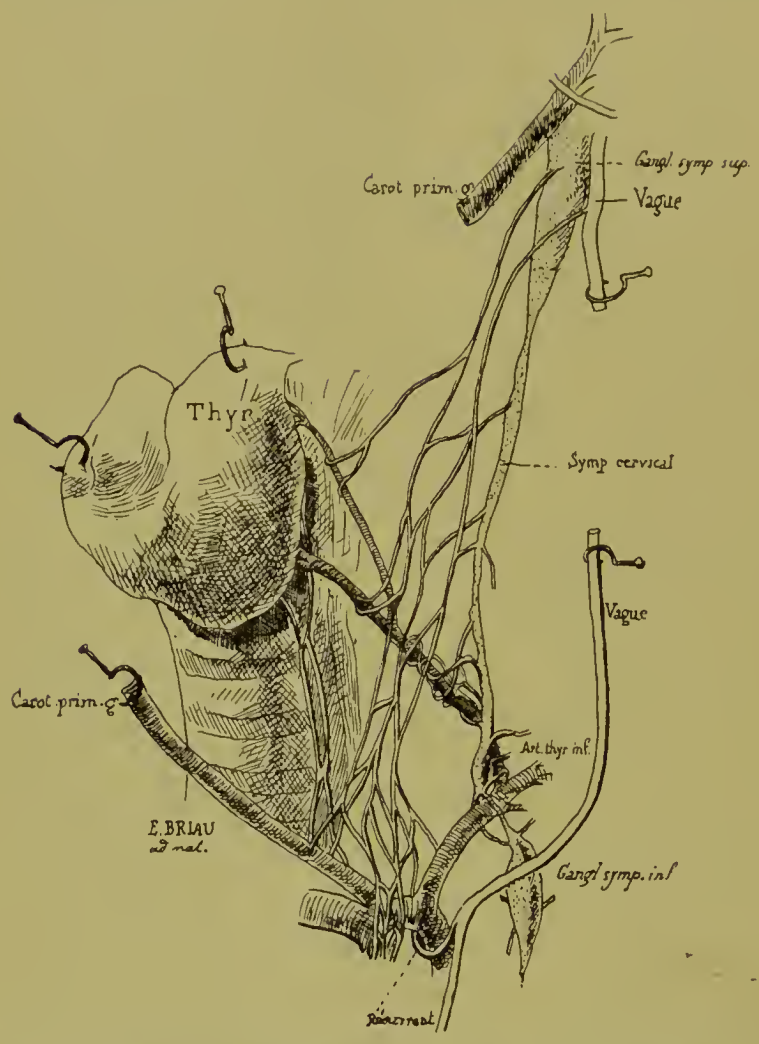

Fig. 3. — Filets sympathiques allant au corps thyroïde. Dissection personnelle *(Fœtus de 5 mois)*.

Nos recherches confirment donc sur ce point aussi les affirmations de Drobnick, affirmations qui paraissent néanmoins un peu trop schématiques.

Au point de vue technique nous ajouterons que dans nos dissections chez le fœtus, avec ou sans injection préa-

lable des artères, nous nous sommes bien trouvé de l'emploi de l'acide acétique, pour éclaircir et dissoudre en quelque sorte le tissu conjonctif. La macération de la pièce dans l'eau formolée aide beaucoup la dissection.

HISTOLOGIE

Pour l'anatomie microscopique des nerfs du corps thyroïde, comme nous l'avons dit au début du chapitre, nous avons trouvé des données beaucoup plus complètes et plus nettes que pour l'anatomie macroscopique. Nous avons pu de plus, grâce à Charles Bonne, et sous la direction du professeur Renaut, contrôler, par des préparations personnelles, les assertions des auteurs.

Nous écartons d'emblée la description de Poincarré [1], basée sur l'emploi du chlorure d'or, la plus ancienne en date. Antérieure aux méthodes actuelles elle ne laisse rien prévoir des découvertes qu'elles ont permis de faire ; les résultats et les conclusions qu'elle présente ne concordent aucunement avec les notions d'anatomie générale en cours aujourd'hui, et à en juger par les figures jointes au mémoire, semblent fondées sur une interprétation erronée de fibres conjonctives imprégnées par la réduction.

Le mémoire d'Anderson, le plus récent et le plus complet, nous paraît devoir donner la meilleure idée d'ensemble sur la question, d'autant plus qu'il constitue une

[1] Sur l'innervation de la glande thyroïde *(Journal de Robin*, p. 477, 1875).

excellente critique des travaux de quelque valeur qui l'ont précédé [1].

Anderson donne des détails de technique qui peuvent se résumer ainsi : c'est la méthode de Ramon y Cajal qui lui a fourni les meilleurs résultats, et c'est la glande thyroïde du chien qui offre le plus de commodité pour l'étude. Il a cependant employé le Golgi, la méthode d'Ehrlich et celle de Dogiel (bleu de méthylène). Il a étudié les thyroïdes du chat, du rat, du lapin ; un goitre colloïde d'homme récemment extirpé ; une thyroïde de supplicié qui malheureusement commençait à devenir colloïde.

Ses recherches ont porté sur le corps thyroïde adulte (qu'il importe alors de laisser pendant cinq ou six jours dans le liquide osmio-bichromatique) et le corps thyroïde en évolution. Nous nous étendrons davantage sur la première partie de son travail ; c'est celle qui importe plus à notre sujet.

La substance thyroïdienne tout entière est parcourue par un plexus de nerfs plus ou moins fins. Les gros troncs (comme Peremeschko et Zeiss l'avaient vu) suivent sans exception les vaisseaux ; ils donnent des nerfs *vasculaires et glandulaires*. Leur disposition générale est donc la même que dans les glandes salivaires.

Nerfs vasculaires. — Des prolongements plus ou moins volumineux se détachent continuellement des troncs qui accompagnent les artères. Ces prolongements, par échange de fibres, forment un riche plexus péri-artériel situé dans le tissu conjonctif péri-vasculaire et dans l'ad-

[1] Anderson, *Arch. f. Anat. und Physiol.*, 1894. — *Anat. Abtheil.*, p. 179.

ventice. Il en part des branches terminales qu'on peut suivre dans l'adventice et même dans la tunique moyenne; elles s'y résolvent soit en bouquet, soit en deux terminaisons divergeantes en T. Quels sont les rapports de ces terminaisons avec la tunique interne? Anderson ne peut rien conclure à ce sujet.

Dans les petites artères où la tunique moyenne perd de son importance, et dans les capillaires, ce plexus est moins serré. On ne voit que quelques rameaux variqueux qui courent le long des vaisseaux en se divisant de temps en temps et en cessant après un trajet plus ou moins long.

L'innervation des veines est beaucoup plus simple que celle des artères. Les petits tronc nerveux qui les abordent forment un plexus pauvre autour d'elles et se résolvent en fines varicosités terminales.

Nerfs sécréteurs. — Ils forment le plus souvent des petits troncs assez délicats qui courent dans le stroma conjonctif périfolliculaire et constituent par échange de fibres et division de rameaux un plexus intriqué de fins rameaux variqueux. Dans le plexus périfolliculaire on ne peut trouver aucune délimitation pour chaque follicule en particulier, aucun plexus primaire ou secondaire. On ne voit dans les lobules de la glande qu'un plexus diffus, étendu, dans lequel les follicules semblent comme couchés. On a souvent dans le plexus l'impression que des rameaux échangent des fibres entre eux, mais de plus forts grossissements, surtout de 1000 diamètres, montrent qu'il ne s'agit que de croisement ou de juxtaposition des fibres. Il n'y a donc pas d'anastomoses.

Des plexus périfolliculaires, qui sont, du reste, très

compacts autour des parois folliculaires, partent de fines fibrilles terminales qui se terminent le plus souvent en boutons renflés, à la face externe des follicules en les embrassant d'une épaisse couronne *mais sans jamais les pénétrer*. Elles s'arrêtent à la face basale des cellules. Cela les distingue des terminaisons nerveuses des glandes salivaires et du pancréas décrites par Retzius et Ramon y Cajal. Sur des « centaines de coupes » bien imprégnées, l'auteur n'a pu trouver de pénétration intra-épithéliale des nerfs. Mais cela n'enlève rien à leur nature de *nerfs sécréteurs*, car en aucun point ils ne suivent les capillaires et ne s'y terminent.

Anderson a recherché avec soin les cellules décrites par Crisafulli, cellules décelables d'après lui par la méthode de Golgi, sur le trajet des gros troncs nerveux. Ces cellules seraient analogues à celles qui existent dans les glandes salivaires et à celles que Ramon y Cajal et Sala ont décrites dans le pancréas sous le nom de corpuscules ganglionnaires sympathiques viscéraux.

Anderson, dans ses recherches spéciales, a, il est vrai, obtenu des figures qui, au premier abord, pourraient être prises pour des cellules. Aux points de division des nerfs dans les plexus péri-folliculaires on trouve assez souvent de grosses varicosités triangulaires; au niveau des ramuscules terminaux on en rencontre d'autres très analogues aux massues décrites par Riese en 1891 dans l'épithélium ovarien (fig. 4).

Ce sont pour Anderson des artifices de préparation de causes diverses. Dans quelques cas il s'agit de lymphatiques contenant un précipité d'argent; souvent dans des troncs nerveux volumineux le précipité prend la forme

d'une longue cellule. Il n'est pas possible de rien affirmer au point de vue de leur nature cellulaire.

Les deux thyroïdes humaines examinées par l'auteur (elles n'étaient ni l'une ni l'autre absolument normales)

Fig. 4. — Figures pouvant être prises pour des cellules, d'après le mémoire d'Anderson.

ont présenté les mêmes éléments que les organes des animaux. Les plexus péri-folliculaires lui ont semblé plus pauvres, sans qu'il lui soit possible d'établir si ce fait est dû à une coloration incomplète ou à la dégénérescence colloïde.

Dans ces mêmes organes, Anderson a vu, disséminées entre les cellules épithéliales, des cellules qui deviennent entièrement noires par la méthode de Golgi, laissant leur

noyau en négatif clair. Elles sont particulièrement frappantes dans les épithéliums cylindriques hauts. En les comparant avec des préparations colorées autrement, on voit que les corps cellulaires qui sont colorés en ce noir intense par l'imprégnation représentent des cellules qui prennent avec la même avidité les principes colorants. Elles contiennent des granulations graisseuses et ont assez souvent un noyau chromatolyptique. On peut sans doute considérer ces images comme des dégénérescences et les identifier avec les cellules colloïdes de Langendorff.

Anderson a également étudié le système nerveux du tissu thyroïdien en voie de développement. On rencontre ce tissu soit en îlots dans la glande adulte elle-même... (Babes a en effet montré que chez les animaux adultes la thyroïde peut ne pas avoir atteint un plein développement histologique), soit dans les glandules parathyroïdiennes.

Le tissu parathyroïdien est formé de cellules polyédriques épithéliales très serrées les unes contre les autres, divisées par des travées conjonctives, en amas ou en cordons plus ou moins volumineux.

Chez le rat, les premiers ramuscules courent le long des vaisseaux et abandonnent des branches qui forment des plexus pour leur innervation.

D'autre part, ils donnent aussi des branches qui pénètrent dans le tissu glandulaire et courent entre les cellules épithéliales après plusieurs dichotomies; ils se terminent manifestement en pointe ou en massue. Aussi loin qu'il put les suivre, Anderson trouva de véritables terminaisons intra-épithéliales. De quelle façon peut-on interprétrer ces différents modes de terminaisons nerveuses dans le tissu épithélial thyroïdien et parathyroïdien ? On

peut dire (Anderson) que pendant le développement ontogénique de la glande les nerfs croissent et pénètrent plus vite que le tissu conjonctif dans le tissu épithélial et préforment pour ainsi dire la division des follicules. Il n'a pas été possible à l'auteur d'en juger d'après ses préparations de thyroïde d'embryon : chez les chats nouveau-nés dont les follicules sont déjà formés, les nerfs se comportent tout à fait comme chez les animaux adultes.

Antérieurs à Anderson, nous trouvons les travaux de Crisafulli, de Berkley, de Sacerdotti[1] et la thèse de Trautmann[2]. Leurs méthodes, moins rigoureuses que celles du dernier auteur, leur ont cependant permis de décrire les plexus périvasculaires intrathyroïdiens. Mais ils ne parlent point des plexus glandulaires et signalent tous des cellules ganglionnaires isolées, réunies entre elles par de fins prolongements. Nous avons vu que, pour Anderson, il ne s'agit que de réductions irrégulières de chromate d'argent se faisant soit sur les gros troncs, soit sur les lymphatiques voisins.

Ch. Bonne[3] a eu l'occasion d'étudier les nerfs thyroïdiens dans un cas de maladie de Basedow. Il a vu sur ses préparations des nerfs analogues à ceux décrits par Anderson, avec la même inégalité dans la production des points de réduction. Il signale et reproduit, dans les figures an-

[1] Sacerdotti, *Journ. internat. d'anat. et de physiologie*, 1894.

[2] Trautmann (th. de Halle Wittenberg, 1895), *Sur les nerfs de la thyroïde.*

[3] Ch. Bonne, Examen par la méthode de Golgi des nerfs intrathyroïdiens dans un cas de goitre exophtalmique (*Revue Neurologique*, 1897).

nexées à son travail, des terminaisons nerveuses sur la paroi des vésicules thyroïdiennes, telles que les décrit Anderson (fig. 5).

Un nouvel examen de nos préparations nous porte à penser que l'on ne saurait être trop circonspect dans la



Fig. 5. — Préparation de nerfs thyroïdiens du chien (Reichert, obj. 6, oc. 2).

description des filets nerveux ; c'est ainsi que les terminaisons de forme bizarre décrites par Berkley pour les nerfs du cœur relèvent soit de l'imprégnation de la striation transversale des filets musculaires (terminaison en peigne), soit de la présence de précipités de chromate d'argent dans le voisinage de la fibrille nerveuse terminale ; lorsque ces précipités manquent totalement, on ne retrouve plus ces

filets terminaux moniliformes et on les voit le plus souvent s'effiler progressivement jusqu'à disparaître; de telle sorte qu'on est porté à considérer, non pas comme des terminaisons vraies, mais comme des cassures les extrémités fibrillaires dont l'imprégnation cesse brusquement en cylindre ou en sphérule plus ou moins pédiculée ; l'imprégnation directe au bleu de méthylène pourrait seule, nous semble-t-il, permettre d'affirmer qu'on est en présence d'une véritable terminaison nerveuse.

CHAPITRE II

EXPÉRIENCES SUR LES NERFS GLANDULAIRES

On a vu qu'à côté des nerfs vasculaires, la thyroïde contient un grand nombre de nerfs qui se terminent sur les vésicules et doivent, par analogie avec les autres nerfs glandulaires, jouer le rôle de nerfs sécréteurs.

Nous avons essayé d'apporter un contrôle expérimental aux données de l'histologie et, pour cela, nous avons pratiqué sur plusieurs animaux des excitations prolongées des troncs nerveux qui se rendent à la thyroïde (sympathique pour le lapin, vago-sympathique pour le chien, laryngé inférieur).

Nous employâmes le plus souvent l'excitation faradique prolongée de vingt minutes à trois heures. Dès les premiers moments de l'expérience, on constatait de la mydriase et de l'exophtalmie quand l'excitation portait sur le tronc du sympathique. Ces symptômes persistaient jusqu'à la fin. Puis les deux glandes étaient fixées comparativement par le liquide de Flemming[1] ou par injection de liquide osmio-picro-argentique et l'immersion dans l'alcool fort.

[1] Solution saturée d'acide picrique . . . . . 80 cc.
Solution d'acide osmique à 1 pour 100 . . . 20 cc.
Solution de nitrate d'argent à 1 pour 100 . . . 33 cc.

Nous essayâmes à plusieurs reprises de faire naître au niveau du sympathique une irritation chronique par injection, dans la gaine du nerf, de nitrate d'argent ou d'essence de térébenthine ; mais, dès le deuxième ou troisième jour, les symptômes d'excitation du sympathique, mydriase et exophtalmie disparaissaient pour faire place aux signes contraires qui indiquaient que l'action de ce cordon nerveux était annihilée.

Enfin plusieurs chiens furent opérés de résection du ganglion inférieur du sympathique cervical et servirent soit aux expériences avec l'aide de la pilocarpine relatées plus haut, soit simplement à des études comparatives de la structure des deux thyroïdes.

Comme colorants, nous employâmes le plus souvent les couleurs d'aniline : safranine, solution triacide d'Ehrlich, rubine S et hématoxyline ferrique, et, pour les thyroïdes fixées avec l'alcool, l'éosine hématoxylique dont l'emploi n'est pas possible pour les glandes fixées au Flemming.

Nous avons totalement délaissé le sublimé acétique, employé cependant, de concert avec le liquide de Biondi, par les auteurs les plus récents ; il s'oppose, en effet, par le bouleversement qu'il apporte dans la structure cellulaire, par les coagulations qu'il produit, accompagnées de ratatinement, à toute étude du protoplasma.

Malgré le grand nombre de préparations qui furent faites pour chaque glande et la variété des méthodes employées pour l'expérimentation et l'observation, nous ne constatâmes en aucun cas, sauf des modifications de réplétion des capillaires sanguins, de différence assez régulièrement répartie et assez générale pour être attribuée à une modification du fonctionnement de la glande due à

l'excitation ou à la section des troncules nerveux qui s'y rendent.

Ce fait étant constaté, nous ne pouvons, en nous autorisant de l'opinion du professeur Renaut, en rechercher la raison que dans l'hypothèse suivante : la thyroïde serait une glande à fonctionnement lent et graduel ; fonctionnement beaucoup plus comparable à celui des glandes sébacées, par exemple, qu'à celui des glandes telles que les salivaires qui sont soumises à l'action changeante des nerfs moteurs glandulaires. On comprendrait ainsi comment l'excitation nerveuse d'un instant, ne mettant pas la glande en jeu en la faisant passer du repos à l'activité de façon presque subite, restât sans effet saisissable sur la structure intime des cellules glandulaires.

Ce qu'on sait de la sécrétion thyroïdienne dans les expériences d'hyperthyroïdation par exemple (Gilb. Ballet et Enriquez) montre que, même en présence de cet excitant par excellence de la fonction, l'augment de celle-ci est très lent, se produit graduellement et non d'une manière subite, un peu si l'on veut à la manière des modifications d'une sébacée irritée par le brome ou l'iode et qui fait lentement de l'acné, et pas du tout à la façon des glandes salivaires que met brusquement et tumultueusement en hyperaction la pilocarpine ou l'excitation électrique ou autre de leur nerf moteur glandulaire spécial.

Les cellules de l'épithélium thyroïdien adulte ont leur protoplasma strié longitudinalement par des séries de boules refringentes « se colorant par l'éosine et le carmin après le liquide de Muller ou l'alcool ; leur substance diffère donc à la fois du mucigène que l'éosine ni le carmin ne colorent jamais, et de la matière sécrétée qui remplit la

cavité des grains thyroïdiens : ce sont des boules de thyromucigène. C'est le produit immédiat de l'activité secrétoire des cellules épithéliales de la thyroïde[1]. »

Cette striation longitudinale fut décrite par Lacroix en 1873; la plupart des auteurs ne la mentionne pas. Cependant, Anderson[2] décrit dans les cellules au repos une masse filaire agencée en traînées parallèles au grand axe. Guiart[3] la figure dans sa thèse. Mais Hurthle[4] décrit le protoplasma des cellules principales comme finement grenu ; Schmid[5] ne la mentionne ni ne la figure; aucun des auteurs que nous avons consultés ne relate de fait analogue à propos des modifications apportées par l'acte de la sécrétion.

Langendorff avait décrit la formation de petites granulations vers le bord libre des cellules, et les considéra comme des produits de sécrétion, Hurthle note la très grande rareté des gouttes de colloïde dans les thyroïdes des animaux sains et leur apparition dans certaines conditions expérimentales que nous retrouverons plus loin.

On voit donc que sur ce point de la structure cellulaire, il n'existe pas de données certaines et qu'on ne peut établir aucun rapprochement entre la thyroïde et les glandes, telles que la sous-maxillaire, où l'état de fonctionnement et celui de repos s'accusent par des différences nettes de structure[6].

[1] Renaut, *Traité d'histologie pratique.*

[2] *Arch. f. Anat. u. Phys., anatomische Abth.*, 1894.

[3] *Étude sur la glande thyroïde dans la série des vertébrés, et particulièrement chez les sclaciens* (thèse de Paris, 1896).

[4] *Arch. de Pflüger*, vol. LXVI, p. 1 à 44.

[5] *Arch. f. mikr. Anat. u. Ent.*, vol. LVII, p. 181 à 215, 1896.

[6] Silony et Renaud, *Comptes rendus de l'Academie des*

Il en est de même de la position du noyau, de la forme du corps cellulaire, les qualités organoleptiques de la substance sécrétée et enfin de certaines formes cellulaires et processus de sécrétion ; cellules colloïdes, fusion des cellules; la plupart des auteurs dont nous allons brièvement résumer les travaux et les descriptions se basèrent sur l'emploi d'une seule méthode et attribuèrent ainsi à des faits insuffisamment établis des significations erronées.

H. de Wyss[1], en 1889, essaya de mettre la glande dans un état de sécrétion plus actif par l'usage de la pilocarpine. Le compte rendu de ses expériences est malheureusement très incomplet : « La glande, dit-il, est généralement gonflée, turgescente, rouge sombre, les vaisseaux énormément dilatés. Les cellules sont volumineuses, les noyaux un peu moins nets ; le côté central des cellules se prolonge en longues pointes qui se confondent avec la masse colloïde centrale. L'espace laissé entre deux de ces pointes de cellules voisines est rempli de sphères brillantes, claires, d'une masse d'apparence fluide... Il y a donc dans la thyroïde une sécrétion véritable qui peut être fortement activée par la pilocarpine et se comporte morphologiquement *comme la sécrétion des glandes muqueuses.* »

Il est évident que cet auteur n'a pas su attribuer leur véritable signification aux vacuoles que forme la rétraction de la substance colloïde centrale lorsqu'il les identifie

Sciences, 30 juin 1879, « Sur l'état des cellules glandulaires de la sous-maxillaire après l'excitation de la corde du tympan. »

[1] *Correspond. Blatt für schweizer Aerzte*, 1889, anno XIX, p. 175 à 179.

aux boules de mucus que laissent échapper les cellules des glandes muqueuses.

Anderson se servit plus tard du même procédé expérimental. Nous ne reproduirons pas en détail la description probablement erronée qu'il donna des phénomènes intimes de la sécrétion ; cette description a été reproduite et battue en brèche par plusieurs auteurs ; de tous les critériums qu'il donna de l'activité cellulaire, aucun n'est conservé : saillie des cellules dans la lumière des follicules ; déplacement du noyau ; apparition dans le protoplasma de gouttelettes « chromophobes » disposées suivant l'arrangement des travées, « d'où l'aspect réticulé du protoplasma »; formation analogue de sphérules chromophiles ; aspect variable de la masse comprise dans la cavité folliculaire suivant la prédominance de l'une ou de l'autre sécrétion ; aucune partie de cette description, dont les erreurs d'interprétation semblent évidentes, ne fut confirmée dans les travaux ultérieurs. D'après M. le professeur Renaut ces gouttelettes répondent au départ des gouttes sarcodiques.

En 1894 parut un mémoire important de Hurthle sur le *mode de sécrétion* de la thyroïde.

Cet auteur essaya de modifier l'excitation de la glande par l'*excitation électrique de ses nerfs*. Voici le compte rendu de ses expériences : « Mise à découvert du larynge supérieur ou de l'inférieur, ou des deux à la fois ; fixation immédiate de la glande du côté opposé ; section du nerf, mis à découvert. Son extrémité périphérique est placée sur l'électrode en rapport avec la bobine secondaire d'un inducteur.

« Lorsque les deux nerfs étaient excités, chacun était

mis en communication avec un inducteur spécial. On commença avec des courants faibles, augmentés toutes les cinq minutes pendant quatre heures, après lesquelles la glande était traitée comme celle du côté opposé ; quinze expériences analogues furent faites avec des variantes. En aucun cas il n'y eut entre les deux glandes de différence palpable.

« Il y eut bien, dans un certain nombre d'expériences dans la glande excitée, des modifications cellulaires qui ne se retrouvaient pas, ou du moins pas au même degré, dans la glande témoin, mais dans d'autres cas, des points d'un aspect semblable se montrèrent aussi dans les glandes non excitées.

« Il est très vraisemblable que les deux nerfs laryngés n'ont aucune influence sur la sécrétion de la thyroïde. Mentionnons encore l'absence de modifications dans l'aspect extérieur de la glande. »

Le même auteur est parvenu par un procédé différent — celui des suppléances fonctionnelles — à produire une activité plus marquée de la glande. Il enlevait une thyroïde entière et les deux tiers de l'autre et tuait les animaux huit à dix jours après l'opération.

Les cellules de la partie restante de la glande montraient dans leur intérieur des gouttelettes d'une substance qui avait les réactions de la matière colloïde des follicules. La présence de ces gouttelettes est-elle due à une gêne apportée à l'excrétion ou à une suractivité de la sécrétion ? L'auteur se prononce pour cette seconde alternative en s'appuyant sur les expériences suivantes :

Il lia sur un chien le canal thoracique. La thyroïde extirpée neuf jours après, ne montra que des gouttelettes

tout à fait isolées dans les cellules. De plus, dans les fentes lymphatiques de la glande, il n'y avait pas d'accumulation particulière de matière colloïde.

Il produisit, chez des chiens, de l'ictère par la ligature des voies biliaires ou empoisonnement par la toluilendiamine ; huit jours après, la thyroïde montrait « une réplétion énorme des espaces lymphatiques qui contenaient de la subtance colloïde fortement colorée, sans mélange d'éléments déformés. Tous les follicules sont pleins d'une colloïde fortement colorée; l'épithélium est moins haut que normalement et contient, en certains points, de nombreuses gouttes de colloïde qui, en d'autres points, manquent complètement. Il y a donc, de par la moindre hauteur de l'épithélium, la réplétion anormale des espaces lymphatiques et la présence de nombreuses gouttes de colloïde, activité intense de la glande ». Ce sont les premières données un peu certaines que nous trouvons. Remarquons qu'elles reposent sur l'examen de thyroïdes ayant été placées dans des conditions anormales pendant un temps prolongé, plus d'une semaine ; remarquons aussi que l'auteur ne fait pas intervenir les cellules colloïdes.

La question fut reprise en 1896 par Schmid. Il chercha d'abord si une substance chimique facile à mettre en évidence, introduite dans la circulation, était éliminée par la glande. Nous rapportons quelques-uns seulement de ces nombreux modes d'expériences ; la plupart de ses recherches furent faites chez des animaux jeunes. (On sait que l'activité glandulaire diminue avec l'âge.)

« Chat de deux mois, injections sous-cutanées répétées pendant une semaine, de petites doses de ferrocyanure de sodium ; fixation de la thyroïde dans l'alcool ad-

ditionné de quelques gouttes de perchlorure de fer ; examen dans de la glycérine acidifiée par HCl ; on ne constate pas de coloration bleue du contenu des follicules. »

Dans d'autres séries d'expériences, l'auteur se servit d'indigo sulfate de soude ou de carmin d'indigo, qu'il fit pénétrer soit sous la peau, soit par les poumons. « Dans tous ces cas, quel que fussent le mode d'administration et la durée, on pouvait, *même à l'œil nu, constater une coloration plus ou moins forte de la thyroïde*, mais microscopiquement, je n'ai pas trouvé trace d'élimination de la matière colorante dans la glande. »

En face de ces résultats négatifs, Schmid aborda la question de la sécrétion de la thyroïde par une autre face ; il chercha simplement à en trouver les traces dans les cellules, sans chercher à savoir aux dépens de quoi elle se faisait. Il répéta dans ce but les expériences d'Anderson et de Wyss par la pilocarpine. « Jamais, dit-il, je n'ai trouvé de différence entre les glandes soumises à l'action de la pilocarpine et celles qui avaient servi de contrôle. Les vacuoles, dans les deux glandes, sont commandées par le volume du morceau immergé dans le fixateur et manquent à sa phériphérie ; les recherches les plus méticuleuses ne m'ont pas montré la moindre différence cellulaire, je n'ai trouvé que très rarement dans les cellules des deux glandes des sphérules de matière colloïde ; la saillie en dôme du corps cellulaire dans la cavité du follicule, saillie que donne Anderson comme un signe d'activité glandulaire, je la trouvai absolument typique sur une glande de contrôle ; cette forme cellulaire et les formes plates, cubiques, cylindriques, se trouvent indifféremment dans toutes les

glandes soumises ou non à l'action de la pilocarpine apportée par le sang. » Le même auteur pratiqua après Hurthle l'extirpation de la plus grande partie de la glande et trouva « une augmentation tout à fait remarquable des cellules colloïdes ; mais ce fut la seule différence : ni vacuoles, *ni boules colloïdes dans les cellules épithéliales ;* à l'augmentation du nombre des cellules colloïdes est lié l'accroissement des formations décrites par Hurthle comme voies intercellulaires ». Ces formations ne sont, pour Schmid, que la coupe des prolongements amincis, qu'il attribue aux cellules colloïdes.

Nous allons maintenant passer rapidement en revue les étapes les plus connues de la sécrétion, celles dont les auteurs ont essayé de tirer parti, en indiquant à propos de chacune d'elles les particularités que nous avons pu noter, à un point de vue purement descriptif :

1° La formation de la substance sécrétée dans le sein du protoplasma est un des points les plus discutés : tandis que certains considèrent les gouttelettes de colloïde comme n'existant que lorsque la sécrétion (que tout porte à supposer comme continue) est rendue artificiellement plus active, d'autres les décrivent comme existant à l'état de repos (Brondi, Langendoff) ; les uns leur attribuent les caractères de la substance colloïde, d'autres au contraire (Renaut) insistent sur les caractères qui les en séparent. Enfin, quelques auteurs décrivent leurs migrations, de la base au sommet de la cellule, leur conglomération, le changement de position que leur marche imprime au noyau qui, comme dans les cellules muqueuses par exemple, quitterait la base pour gagner le centre de la cellule.

Nous n'avons jamais rien observé d'analogue et avons toujours vu le noyau occuper à peu près le centre des cellules basses et le tiers externe des cellules plus hautes (cordons, follicules à petites cavités de la périphérie de la glande ou des animaux jeunes), sans que sa position fût aucunement en rapport avec la structure du protoplasma.

La saillie du corps cellulaire précédant l'expulsion des liquides secrétés, son aplatissement au contraire par la réplétion du follicule n'ont pas une plus grande valeur : la première fut trouvée par Hurthle dans une glande témoin : il est vrai qu'on ne saurait conclure de l'état de la majorité des follicules à l'état d'un seul en particulier, c'est même ce qui rend si longues ces recherches comparatives. Quant à l'aplatissement des cellules il est uniquement en rapport avec l'âge du grain folliculaire et peut-être aussi avec l'espèce animale envisagée : les cellules sont plus hautes chez le lapin que chez le chien, du moins chez les animaux adultes.

Notons enfin que nous n'avons jamais trouvé les encoches de la base des cellules que décrit Schmid, et qui seraient formées par la saillie des capillaires, pas plus que les prolongements que les cellules colloïdes enverraient entre les cellules principales et vers les vaisseaux.

2° La sécrétion est évacuée dans la cavité folliculaire, nous parlons de la sécrétion vraie et non pas des boules sarcodiques qui s'échappent des cellules soumises à certains réactifs, boules qui peuvent fournir une petite partie des vacuoles de la masse centrale.

Le contenu de cette dernière peut présenter des colorations différentes. M. le professeur Renaut montra que ces colorations répondent en réalité à des constitutions chi-

miques différentes de la substance contenue dans les follicules à la période fœtale; elle se colore en rose faible par le carmin et reste incolore avec les solutions faibles d'éosine qui colore au contraire fortement la colloïde adulte. Celle-ci subit donc, dans la cavité des grains, une maturation particulière, lorsque du moins les voies d'excrétion se déploient normalement au contact des follicules.

Tous les réactifs que nous avons employés, principalement ceux qui demandent l'emploi successif de plusieurs colorants avec décoloration partielle donnent aux disques de colloïde des teintes très variées, ou même *(Ehrlich's triacid lösung)* des colorations complètement différentes, violet foncé et jaune clair. Sur des coupes sériées, un même grain thyroïdien garde toujours la même coloration, ce qui montre que ces différences de teinte ou de couleur ne tiennent pas uniquement aux manipulations, en particulier à l'extraction par l'alcool acide ou tout autre décolorant, ni à des différences d'épaisseur de la coupe, mais bien réellement à des constitutions chimiques différentes.

Certains auteurs, Anderson, Hurthle, rattachent les variétés de teinte à l'activité glandulaire ; Langendorff, Schmid à des différences d'âge d'un follicule à un autre, lesquelles s'accompagneraient de modifications de la densité. Nous avons cependant trouvé chez la plupart de nos animaux de très petits follicules avec une coloration foncée et admettrions plutôt que la généralité des follicules grands et moyens contient une colloïde moins avide des colorants.

Nous ne parlerons pas des vacuoles ni de la soi-disant «sécréti on chromophobe ». La présence des vacuoles ne

peut même pas indiquer le degré de rétractilité de la masse centrale : nous pensons que dans le corps thyroïde elles n'ont pas une signification autre que les vacuoles absolument semblables qu'on trouve dans les vaisceaux vides de globules sanguins, dans les pièces fixées par les liquides osmiqués.

3° Quant aux lymphatiques, on devait s'attendre à trouver dans leur degré de réplétion un critérium très net de l'activité glandulaire, puisqu'ils sont la seule voie d'issue connue jusqu'à présent, quel que soit le mode de pénétration de la colloïde dans leur cavité.

M. le professeur Renaut a montré que l'état plus ou moins dentelé des cellules endothéliales des lymphatiques est fonction de la réplétion de ces derniers au moment où ils furent surpris par l'injection fixatrice. Nous ne trouvâmes jamais sous ce rapport de différence entre les glandes excitées et les glandes témoins; de même, au point de vue de la quantité de matière colloïde comprise dans les lymphatiques et de sa densité croissante à mesure qu'elle s'éloigne de son lieu d'origine (densité qui se traduit par une coloration plus foncée au niveau des canaux interlobulaires).

Il nous reste à parler de certains processus particuliers de sécrétion et d'excrétion qui semblent en rapport avec une allure plus rapide des phénomènes intimes de la thyroïde : la formation des cellules colloïdes, la fente de l'épithélium, sa rupture, le passage de la sécrétion entre les cellules.

Nos préparations par les méthodes ordinaires nous fournirent le pourcentage moyen de cellules colloïdes hautes ou basses, minces ou étalées, complètement homogènes

ou laissant encore entrevoir une structure protoplasmique masquée en partie par la matière colloïde; nous avons aussi trouvé, mais toujours avec une égale fréquence dans les deux glandes, les différents stades de la « fonte cellulaire » : cellules dégénérées, avec noyau invisible, basses, comme étirées, ou rupture de la paroi avec pénétration de globules rouges dans la cavité folliculaire et de débris cellulaires à l'entour du follicule; de même que les lignes présentant la réaction de la substance colloïde et séparant deux cellules épithéliales voisines.

Nous ne pensons pas, cependant, que ces apparences qui semblent, avons-nous dit, indiquer un mode de sécrétion plus actif, moins intime et, par conséquent, plus facile à saisir qu'il ne l'est en réalité, soient l'expression du processus habituel.

En effet, par l'emploi du liquide osmio-picro-argentique, qui fixe le mieux possible les seuls éléments que l'on puisse observer, c'est-à-dire les seuls avec lesquels il ait été en contact direct, M. le professur Renaut avait été amené à ne pas confirmer l'hypothèse d'Hurthle (passage de la colloïde dans l'intervalle des cellules). Nous avons employé de nouveau cette méthode : outre les divers endothéliums vasculaires sanguins et lymphatiques, l'argent imprégne avec une netteté absolue, dans les follicules voisins des voies lymphatiques injectées, la partie basale de chaque cellule. L'imprégnation est en surface seulement et donne l'aspect d'un réseau à mailles égales et circonscrites par des traits rectilignes et de diamètre absolument uniforme pour chaque trait et pour l'ensemble d'un champ d'imprégnation. Jamais on ne voit de ligne de séparation plus épaisse que les lignes voisines; jamais non

plus, en dehors de certaines cellules dont la forme plus allongée est commandée par la forme du follicule, on ne rencontre de cellules petites entourées de mailles plus larges, telles que devraient être une partie des cellules colloïdes. En second lieu on a sous les yeux, et à une distance si faible l'une de l'autre qu'elles sont le plus souvent

Fig. 6. — Imprégnation des lymphatiques et de la base des cellules des follicules adjacents. Liquide osmio-picro-argentique. (Richert, oc. 3, obj. 6.)

nettement visibles à la même distance focale, les deux surfaces imprégnées : l'une à mailles larges essentiellement irrégulières, l'autre à mailles plus étroites et essentiellement régulières : ce sont les deux parois juxtaposées du follicule et du conduit lymphatique. Or, dans de telles conditions, on ne peut plus propices pour saisir la moindre rupture d'une des parois ou le léger écartement des cel-

lules qui le constituent, nous n'avons jamais rien observé d'analogue (fig. 6).

L'emploi de la méthode de Golgi fournit sur ce sujet des données qui concordent avec celles de l'imprégnation argentique :

L'imprégnation des cellules manque ordinairement sur les préparations où les nerfs sont imprégnés en grand nombre ; il y a là une alternance que nous avons souvent constatée sur d'autres glandes, sans pouvoir en saisir la clef.

Cette imprégnation n'est plus seulement en surface : elle s'étend aussi, du moins dans un certain nombre de follicules, sur les faces latérales des cellules et quelquefois sur leur pôle libre ; on a ainsi tous les aspects décrits et si bien interprétés par Regaud avec l'emploi de la même méthode : aspect matelassé pour une imprégnation totale d'une paroi vue obliquement, aspect d'une ruche de guêpes pour l'imprégnation vue de face, plans côtés des cellules : dans tous ces cas, les lames rougeâtres, transparentes, dessinées par l'imprégnation, sont d'épaisseur égale et jamais on ne constate d'écartement entre les parois de deux cellules adjacentes. On cherche aussi en vain des cellules tranchant nettement sur les autres par leur minceur, ou des lacunes laissées par la rupture de la paroi folliculaire.

Dans certains points, occupant toujours les parties centrales du fragment immergé dans le liquide osmique, parties où la fixation moins rapide porte sur des *éléments légèrement altérés*, on peut au contraire observer des images qui pourraient être interprétées comme relevant soit de la présence de cellules colloïdes, soit de ruptures

par fente cellulaire ou d'écartement des deux cellules voisines par la migration de la colloïde : les traits d'imprégnation sont d'épaisseur inégale, les cellules ont des contours flexueux, quelques-unes enfin se trouvent isolées de leurs voisines.

La conclusion de ce long chapitre, c'est que la thyroïde échappe à des excitations trop courtes de ses nerfs, ou du moins que, s'il y a, en réalité, une modification quelconque de son régime habituel, les phénomènes véritablement liés à la sécrétion restent trop intimes pour pouvoir être décelés par des procédés de l'analyse histologique ordinaire.

CHAPITRE III

EXPÉRIENCES SUR LES NERFS VASO-MOTEURS DE LA GLANDE THYROIDE

Nous consacrons ce chapitre à la relation d'expériences encore inédites de M. Morat sur l'innervation vaso-motrice du corps thyroïde, étudiée sur le chien, expériences rentrant dans le plan général de ses études sur les fonctions du système grand sympathique.

La seule méthode ici pratiquement applicable était la mensuration des changements de volume de la glande, consécutifs à l'excitation de ses éléments nerveux vaso-moteurs.

Pour le corps thyroïde, organe de faible volume, il a fallu employer un appareil pléthismographique spécial, construit d'après les indications de M. le professeur Morat. Il n'existe pas, en effet, dans les laboratoires de physiologie, d'appareils tout construits capables d'enregistrer les variations de volume d'organes pesant de quelques

décigrammes à un gramme au plus. L'appareil de M. Morat est établi suivant les principes ordinaires : il se compose de deux petites cuvettes de plomb C et C′ (fig. 7) de forme ovale, ayant comme dimensions : 4 centimètres de long, 3 de large et 2 de profondeur.

Exactement appliquées l'une contre l'autre, elles lais-

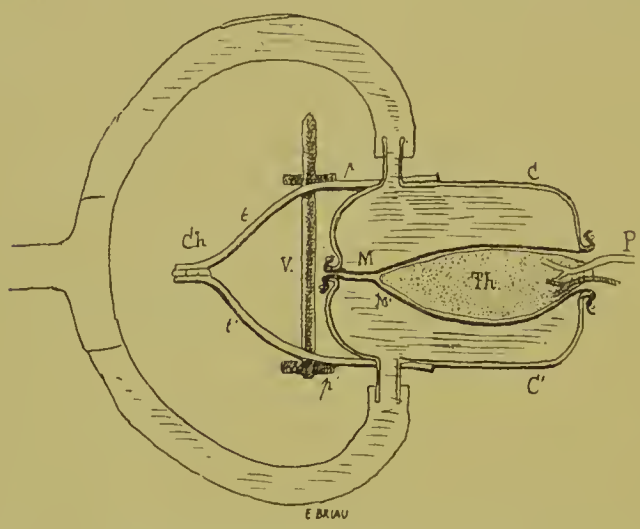

Fig. 7. — Schéma du pléthismographe enfermant la thyroïde.

sent sur un de leurs bords un espace destiné au passage du pédicule P de l'organe, pédicule qui ne doit pas être comprimé. Une charnière Ch, à distance, permet par l'intermédiaire de deux lames soudées aux cuvettes, d'ouvrir et de fermer l'appareil.

La fermeture est maintenue par une tige à pas de vis fin, munie de deux pivots, l'un mobile p et l'autre fixe p' : cette tige, qui transfixe les lames, maintient leur rapprochement.

Les deux cuvettes sont fermées par des membranes élastiques M et M′ moyennement tendues. Ces membranes les transforment en deux appareils clos en communication

par deux tubes, qui perforent le fond de ces cuvettes, avec le système d'enregistrement (fig. 8). Le tout est rempli d'eau à une pression peu considérable de 30 à

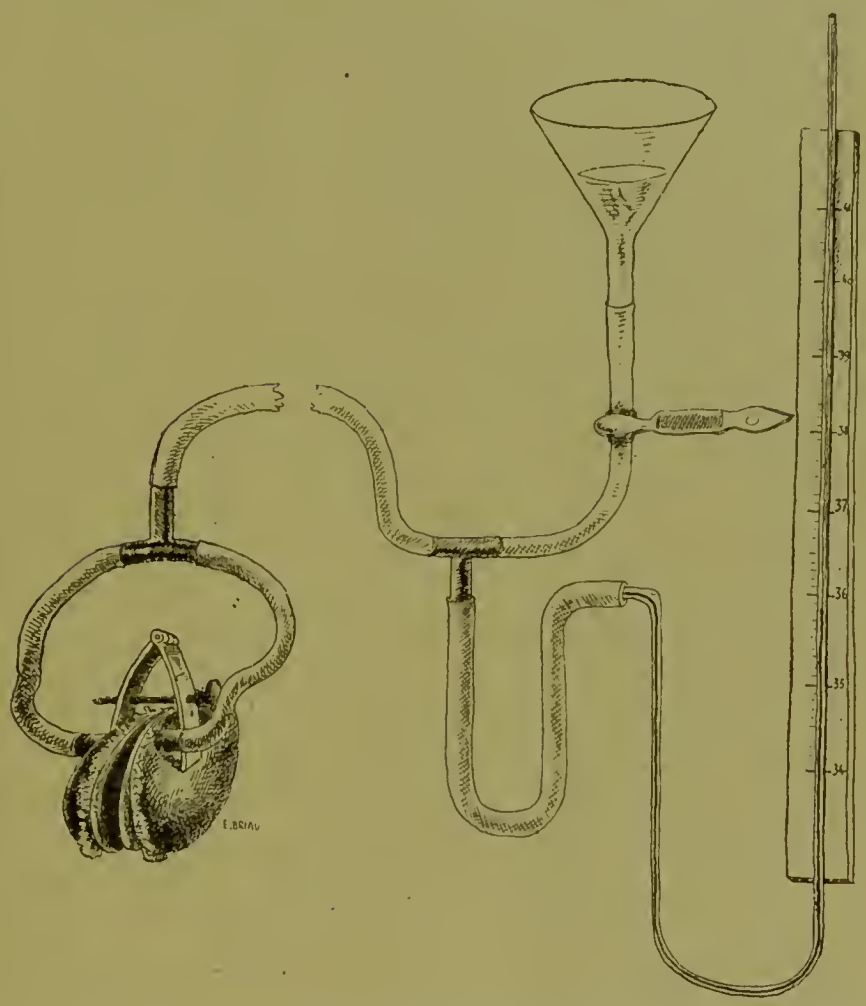

Fig. 8. — Vue d'ensemble du pléthismographe de M. Morat pour la thyroïde du chien.

60 centimètres d'eau. L'appareil d'enregistrement ou de lecture que nous avons employé est tantôt un simple manomètre à eau formé d'uu tube capillaire de thermomètre, tantôt un petit tambour à eau avec style inscripteur.

Dans le premier cas, on fait des lectures toutes les cinq secondes sur une échelle graduée placée en regard de la colonne d'eau : on obtient un tracé fidèle en les inscrivant sur une feuille de température, en usage dans les hôpitaux (voir fig. 9).

Avec le tambour inscripteur, qui donne un tracé sur un cylindre, on n'obtient des résultats satisfaisants qu'avec des organes relativement gros.

Tel est l'appareil.

Sa mise en place demande quelques précautions indispensables. Il faut découvrir l'organe et le séparer le plus possible du tissu conjonctif ambiant, mais sans rompre son pédicule ni les filets nerveux qui peuvent y accéder. Le meilleur moyen de le découvrir consiste à passer un doigt sous le muscle thyro-hyoïdien, au niveau des 4e, 6e cartilages trachéaux, et à repousser légèrement en avant le corps thyroïdien. Il fait saillie ; on le libère rapidement au moyen d'un instrument mousse. On passe un fil contre son bord interne, entre l'organe et la trachée : ce fil, qui ne doit naturellement pas se nouer, sert à attirer l'organe en dehors et à l'adapter délicatement, sans pression intempestive des doigts, dans l'appareil pléthismographique, qu'on referme sur lui. La vis décrite maintient cette fermeture.

Quand le pédicule ne se trouve pas sur le bord interne de la glande, ce qui arrive dans quelques cas, on lui fait une place en déprimant les bords malléables des cuvettes en plomb.

Toutes ces manipulations, bien entendu, ne doivent se faire qu'en dernier lieu. Il faut que la découverte du nerf à exciter, que les sections nerveuses nécessaires

(quand il s'agit du sympathique, par exemple), soient faites. Il faut que le bon fonctionnement du système enregistreur soit vérifié.

Tout étant disposé comme il a été dit, on peut procéder aux épreuves d'excitation du grand sympathique.

Excitation du sympathique cervico-thoracique. — Les résultats de l'excitation du sympathique (sur le chien) sont différents suivant que celle-ci est faite sur le cordon cervical, c'est-à-dire au lieu d'élection où elle se pratique habituellement, ou au contraire plus bas, dans la région thoracique supérieure de la chaîne : tout au moins les résultats sont habituellement différents.

A. *Excitation du sympathique cervical.* — Pratiquée sur le cordon cervical du grand sympathique, l'excitation a pour effet une diminution de volume de l'organe qui se traduit par une baisse de la colonne manométrique ; baisse graduelle, suivie bientôt après la cessation de l'excitation d'un relèvement et même d'un effet inverse, lui-même temporaire, comme il arrive souvent dans les expériences de ce genre. Cette diminution de volume de la glande ne peut raisonnablement s'interpréter que comme la conséquence d'une contraction plus ou moins énergique des petits vaisseaux intra-thyroïdiens qui limitent temporairement la quantité de sang qui traverse le corps thyroïde (fig. 9 et 10).

B. *Excitation du sympathique thoracique.* — Lorsque l'excitation porte au contraire sur la partie supé-

Chienne de grande taille, curarisée.

Vague sectionné à la base du crâne
Sympath. excité à la partie inf. du cou } *à droite.*

5 h. 15 m. (Chaque subdivision horizontale = 1/4 de minute) 5 h. 30 m.

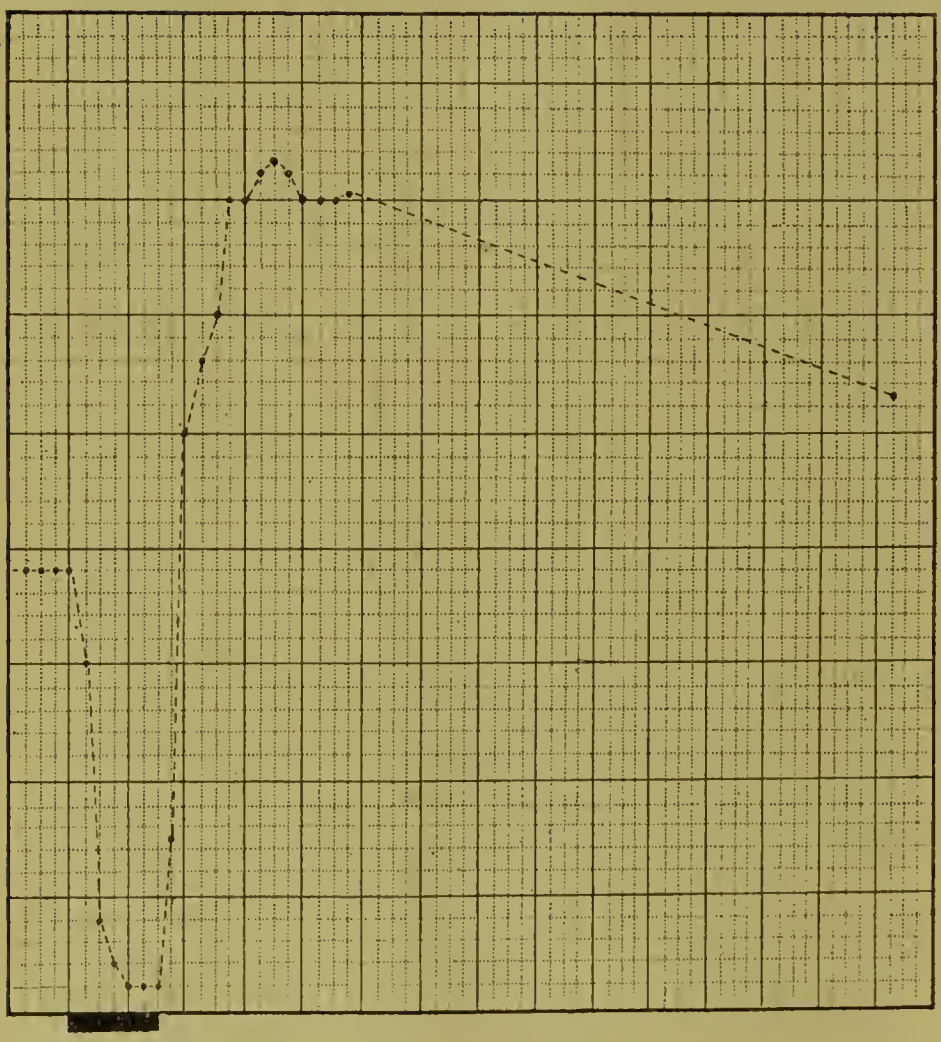

Excit. du Sympath.

Fig. 9.

Fig. 10. — Excitation du sympathique cervical (gros chien curarisé ; pneumogastrique sectionné au cou).

Fig. 11. — Excitation du sympathique thoracique (mêmes conditions d'expérience).

rieure de la chaîne thoracique, ses effets sont ordinairement tout différents. Le volume de l'organe, dans ce cas, augmente et expulse dans le manomètre une partie du liquide de l'appareil volumétrique ; puis, l'excitation ayant cessé, les choses rentrent dans l'ordre au bout d'un certain temps. *Cette augmentation de volume doit être de son côté rapportée légitimement à une vasodilatation de l'organe ou congestion temporaire de celui-ci sous l'influence de l'excitation de certains nerfs contenus dans le sympathique thoracique* (fig. 11).

Ce dernier résultat est de nature à intéresser plus particulièrement les cliniciens, en raison de sa ressemblance plus étroite avec l'un des symptômes de la maladie de Basedow, rapportée d'habitude à une excitation du grand sympathique. L'auteur se réserve d'en faire un récit plus circonstancié en même temps qu'une critique détaillée de manière à limiter l'interprétation possible du fait, observé à la manifestation élective des nerfs vaso-dilatateurs thyroïdiens. En attendant, on ne peut qu'être frappé de la ressemblance de résultats précédemment énoncés avec ceux signalés par Dastre et Morat d'une part, et Morat et Doyon d'autre part, concernant l'action du grand sympathique (excité dans les mêmes régions), tant sur la circulation auriculaire que sur la circulation du fond de l'œil.

La formule qui les embrasse dans leur ensemble est celle qui a été dégagée depuis longtemps par Dastre et Morat ; à savoir que le grand sympathique est non seulement un nerf vaso-moteur, mais le système vaso-moteur par excellence, gouvernant la circulation des organes par

deux ordres d'éléments nerveux, les uns constricteurs, les autres dilatateurs des vaisseaux et que certains artifices d'expérimentation permettent de dissocier dans la plupart des cas. L'artifice a consisté ici à porter l'excitation en deux points différents de la chaîne, l'un situé plus haut et l'autre plus bas dans son trajet. D'une façon générale, les vaso-dilatateurs (qui ne sont que des nerfs inhibiteurs vasculaires), se perdent dans les ganglions du grand sympathique comme le fait un nerf sensitif dans un centre. C'est ce qui se vérifie dans le cas donné.

En plus de ces expériences, destinées à mettre en évidence les phénomènes de sécrétion des thyroïdes nous rappellerons les deux instituées par nous-même, qui ont consisté, on s'en souvient, à tuer lentement, par des injections de pilocarpine, deux chiens dont un tronc vaguo-sympathique avait été sectionné trois mois, trois mois et demi auparavant. Au point de vue histologiqne, les résultats ont été nuls : mais, dans les deux cas, nous avons constaté des phénomènes macroscopiques qui nous semblent d'autant plus intéressants qu'ils concordent mieux avec les faits acquis au moyen du pléthismographe.

Chez nos deux chiens nous avons procédé de la même manière : injections de pilocarpine, 1 centigramme d'heure en heure, jusqu'à la dose totale de 12 centigrammes. Les phénomènes habituels de l'intoxication spéciale suivaient rapidement la première injection : vomissements, quelques convulsions, et surtout écoulement d'une salive épaisse qui formait de chaque côté de la bouche deux cordons pendant jusqu'au sol. Vers la huitième injection, l'animal se couche épuisé. Mort par section du bulbe, un quart d'heure après la douzième.

Dans les deux cas nous avons trouvé, du côté correspondant au sympathique sain, une glande d'aspect normal, et de l'autre côté *une glande manifestement plus grosse et plus rouge*. Nos pesées, faites immédiatement après l'ablation, méritent d'être citées :

1er chien : thyroïde gauche (sympathique coupé) 0 gr. 42 ; tyroïde droite (sympathique sain) 0 gr. 20.

2me chien : thyroïde gauche (sympathique coupé) 0 gr. 360 ; thyroïde droite (sympathique sain) 0 gr. 275.

On voit qu'il s'agit de différences assez marquées pour qu'on ne puisse les mettre sur le compte d'anomalies : dans un cas, le rapport est de 2 : 1, dans l'autre de 3 : 2. De nombreuses pesées ont été faites, soit chez des animaux indemnes de toute lésion nerveuse, soit chez nos autres animaux ayant subi la section ou la résection d'un sympathique.

Les différences ne dépassaient jamais quelques milligrammes, et, pour la dernière catégorie d'animaux, étaient presque toujours en faveur des thyroïdes correspondant au nerf sain.

Les examens histologiques (voir le chapitre précédent) nous ont montré qu'il ne s'agissait pas de modifications cellulaires, d'accumulation de thyro-colloïne dans les lymphatiques, etc., mais de simples réplétions vasculaires. Cela cadre bien *a priori* avec la présence ou l'absence des nerfs vaso-constricteurs dont nous avons prouvé l'existence dans le sympathique cervical, vaso-constricteurs capables d'annihiler l'action de la pilocarpine. Le phénomène, du reste, nous a paru assez important pour que nous nous réservions de l'étudier plus à fond.

De Wyss[1], Anderson[2] et Schmid[3], qui ont étudié l'action de la pilocarpine sur la thyroïde n'ont rien signalé d'analogue.

[1] De Wyss, *Corresp. Blatt f. schweizer Aerzte*, p. 155-179, 1889.

[2] Anderson, *Arch. f. Anatom. und Physiol.*, *Anat. Ab.*, p. 177, 1894.

[3] Schmid, *id.*, 1896.

CHAPITRE IV

APPLICATIONS CLINIQUES. LA SYMPATHICOTOMIE DE M. JABOULAY DANS LE GOITRE EXOPHTALMIQUE

Des recherches physiologiques que nous venons d'exposer nous ne voulons tirer que des conclusions provisoires. Les faits décrits doivent être considérés comme acquis, mais nous nous proposons de les multiplier et de les approfondir par des études complémentaires. Néanmoins ils nous paraissent suffisants déjà pour servir d'appui aux idées de thérapeutique chirurgicale de notre maître M. Jaboulay, concernant le goitre exophtalmique.

On sait qu'il eut, *le premier*, l'idée de sectionner le sympathique cervical chez les basedowiens, afin de combattre, aussi directement que possible, des symptômes qui rappelaient de tous points ceux de l'excitation expérimentale de ce cordon nerveux. Les résultats de cette pratique ont été enregistrés dans les périodiques lyonnais : M. Jaboulay, 1° *La régénération du goitre extirpé dans la maladie de Basedow et section du sympathique*

cervical dans cette maladie (Lyon Méd., 1896, t. I, p. 389). — 2° *Section du sympathique cervical dans l'exophtalmie* (Lyon Méd., 1896, t. II, p. 150). — 3° *La section du sympathique cervical dans les goitres et la maladie de Basedow* (Lyon Méd., 7 fév. 1897). — 4° *A propos de la pathogénie du goitre exophtalmique et du mode d'action de la section du sympathique cervical* (Lyon Méd., 14 mars 1897).— 5° *Résultats éloignés du traitement du goitre exophtalmique par la section ou la résection du sympathique cervical* (Lyon Méd., 8 août 1897). — 6° 27 juillet 1897, *Communication à l'Acad. de Méd.* — 7° *La méthode et les procedés de traitement du goitre exophtalmique par la section du sympathique cervical* (Lyon Méd., 31 octobre 1897). — 8° *A propos du traitement du goitre exophtalmique* (Bulletin Médical, 23 octobre 1897 ; et Soc. de médecine, m. d.) — 9° G. Gayet, *Un procédé nouveau du traitement chirurgical du goitre exophtalmique : la section du sympathique cervical* (Lyon Méd., 18 juillet 1896). — 10° *la thèse de* Ahmed-Hussein, Lyon, 1896. — 11° Vignard, *Bull. Méd.*, 21 février 1897.

Cette pratique, disons-nous, a été imitée dans la suite par MM. Reclus, J.-L. Faure et Jonnesco, qui lui ont donné un certain retentissement par leurs communications ou leurs publications [1].

[1] P. Reclus, J.-L. Faure et Gérard-Marchand, Académie de médecine, 22 juin 1896. — Jonnesco, *Arch. Prov. de chirurgie*, janv., fév, et sept. 1897, X° Congrès de chirurgie français, 1896, *Presse Méd.*, 23 octobre 1897.

La tachycardie et l'exophtalmie, symptômes catalogués de l'excitation expérimentale du sympathique, se retrouvent chez les basedowiens et diminuent ou disparaissent chez eux, après la section du sympathique. Cette section était *a priori* un moyen de pallier à deux des quatre symptômes cardinaux du goitre exophtalmique. Or les observations de M. Jaboulay nous montrent que les deux symptômes restants, le goitre et le tremblement, cèdent comme les autres à cette nouvelle intervention chirurgicale. Nous devons, quant à présent, réserver le symptôme tremblement ; mais il nous paraît du plus grand intérêt de rapprocher cette diminution du corps thyroïde consécutive à la sympathicotomie, des expériences de pléthismographie relatées dans le chapitre précédent : nos tracés montrent que l'excitation du sympathique au-dessous de son ganglion cervical inférieur produit une hypertrophie de la glande. Interrompre toute communication entre ce ganglion et la glande est donc le moyen le plus logique de faire cesser l'influence pathologiquement exagérée de celui-ci sur celle-là. Tout cela reste vrai quelles que soient les théories admises sur la pathogénie de la maladie de Basedow : que les excitations soient considérées comme la cause ou la conséquence d'une hypersécrétion thyroïdienne, et d'autant plus que vaso motricité et sécrétion sont, au point de vue nerveux, des phénomènes, non pas essentiellement, mais très souvent parallèles.

Dans son récent article de la *Presse Médicale* (23 octobre 1897), intitulé « Traitement chirurgical du goitre exophtalmique », M. Jonnesco met en doute que la diminution du goitre, après résection du sympathique, soit le fait d'une action vaso-motrice. Il s'appuie sur l'autorité

de Cl. Bernard et de Dastre et Morat. Les expériences cependant, auxquelles M. Morat a bien voulu nous associer sont plutôt en faveur, comme nous venons de le dire, de phénomènes vaso-moteurs : la question des nerfs excito-sécréteurs, devant actuellement, de par l'histologie, être réservée.

CONCLUSIONS

I. Au point de vue anatomique, d'après l'ensemble des travaux compulsés et d'après nos préparations personnelles :

a) Les nerfs thyroïdiens proviennent avant tout du tronc sympathique cervical, s'en détachant à des hauteurs différentes, mais principalement (chez l'homme) du deuxième nerf cardiaque et du ganglion cervical moyen. Ils forment, autour des artères thyroïdiennes, surtout autour de l'inférieure, des plexus qu'il est facile de disséquer chez le fœtus. Le laryngé supérieur et le récurrent envoient aussi deux ou trois filets chacun à la glande. Signalés les premiers par Henlé, les seconds par Lindemann, nous les avons toujours trouvés dans nos dissections. Nous n'avons jamais rencontré les filets venus de l'hypoglosse ou du glosso-pharyngien décrits par quelques auteurs.

b) Dans l'intérieur de la glande, on doit distinguer *des nerfs vasculaires* qui suivent la disposition ordinaire et *des nerfs glandulaires*. Ceux-ci forment des intrications autour des grains glandulaires ; les ramifications terminales qui en partent aboutissent à la surface externe de l'épithélium, sans pénétrer entre ses éléments. Il n'existe pas de cellules nerveuses ganglionnaires dans l'intérieur de la glande.

II. Nous avons interrogé, au point de vue de leurs effets glandulaires, les différents nerfs du cou, soit en les sectionnant, soit en les excitant (excitation traumatique, durable ; excitation faradique, extemporanée). Les examens histologiques nous ont convaincu qu'il n'était pas possible, dans cette glande à sécrétion lente, de surprendre un critérium de l'activité cellulaire thyroïdienne. La plupart des modifications signalées par les auteurs et qui semblent attribuer à la glande un processus de sécrétion plus rapide, ne nous ont pas paru constantes avec d'autres méthodes histologiques.

III. D'après nos résultats pléthismographiques, seul, parmi les nerfs de la région du cou, le grand sympathique produit des effets vaso-moteurs dans la glande thyroïde : vaso-constriction au-dessus, vaso-dilatation au-dessous du ganglion cervical inférieur. Sur les animaux, avec un sympathique cervical préalablement coupé, à la suite de l'intoxication par la pilocarpine, la thyroïde du côté lésé a

toujours été trouvée plus grosse et plus colorée, ce qui concorde avec les résultats décrits.

IV. Les conclusions précédentes justifient la sympathicotomie préconisée par M. Jaboulay, comme traitement du goitre exophtalmique.

Vu :
LE PRÉSIDENT DE LA THÈSE,
MORAT

Vu :
POUR LE DOYEN, L'ASSESSEUR,
LÉPINE.

Vu, et permis d'imprimer :
LE RECTEUR,
G. COMPAYRÉ.

TABLE

Avant-propos. 5

Introduction 7

Chapitre premier. — Anatomie macroscopique 9

Trajet extra glandulaire des nerfs thyroïdiens. . . . 10

Histologie 19

Chapitre II. — Expériences sur les nerfs glandulaires. . . 29

Chapitre III. — Expériences sur les nerfs vaso-moteurs de la glande thyroïde. 47

Excitation du sympathique cervical 51

— — thoracique 51

Chapitre IV. — Applications cliniques. La sympathicotomie de M. Jaboulay dans le goitre exophtalmique . . . 59

Conclusions 63

Lyon. — Imp. Pitrat Aîné, A. REY Succ., 4, rue Gentil. — 16288